# TSUNGEN REINIGUNG

## Für eine nachhaltige Tiefenreinigung der Zunge

# Wissenschaftliche Veröffentlichungen

©2016 TSpro GmbH

Sport ist im kardiovaskulären, muskulären und posturalen Sinne eine gesunde Tätigkeit, wenn er jedoch als Leistungssport praktiziert wird, birgt er eine Reihe von Gesundheitsrisiken für die Apparate, die nicht in direktem Zusammenhang mit der sportlichen Tätigkeit stehen, wie zum Beispiel die Mundhöhle. Traumatische, dento-maxillo-faciale Pathologien können und müssen vor allem bei solchen Athleten präventiv verhindert werden, welche sogenannte Kontaktsportarten praktizieren.

# Übereinstimmung der häuslichen und professionellen Behandlung bei Leistungssport-Patienten

Gianna Maria Nardi (Universität Sapienza, Rom), Fabio Scarano Catanzaro (Bari), Biagio Rapone (Universität Aldo Moro, Bari), Felice Roberto Grassi (Universität Aldo Moro, Bari)

### Vorstellung des klinischen Falls

Der Patient (m, 50 Jahre) ist augenscheinlich in sehr guter gesundheitlicher Verfassung. Er klagt über eine Dezementierung einer Gold-Keramik-Krone, die rehabilitative Behandlung wurde in einer anderen Praxis durchgeführt. Die Anamnese ergibt, dass sich der Patient bester Gesundheit erfreut und keine systemischen Erkrankungen aufweist, dessen Lebensgewohnheiten jedoch den Kauapparat übermäßig beanspruchen. Der Patient übt mehrere Sportarten auf Leistungssportniveau aus und nimmt an, einen für seinen Körper gesunden Lebensstil zu pflegen. Bei einer ersten Untersuchung ist sofort die Fraktur der Krone eines Implantats TBR 3,5 x 13 mm sowie der entsprechenden Verlust der prothetischen Krone neun Jahre nach dem Einsetzen erkennbar. Der Patient zeigte Abnutzungsfacetten auf allen Zahnelementen (Abb.1). Im Laufe des Gesprächs mit der Dentalhygienikerin berichtet er, sporadische Kontrollen bei seinem Zahnarzt durchgeführt zu haben, die Zähne kräftig und wiederholt zusammenzubeißen. Während des Trainings beim Thaiboxen bekommt er außerdem starke Schläge auf das Gesicht und benutzt beim Unterwasserfischen bei Tauchgängen häufig das Mundstück aus Silikon. Darüber hinaus leide er unter nächtlichem Bruxismus, was das klinische Bild noch verschlechtert.

### Materialen und Methoden

Eine gründliche Untersuchung wurde mithilfe einer Intraoralkamera (Acteon SoproCare™) durchgeführt, die es dank speziellen Filtern ermöglicht, schnell und genau die Bereiche der Demineralisierung und der entzündlichen Bereiche zu erkennen und sie dem Patienten in Echtzeit zu zeigen. Dieser hat so die Möglichkeit, direkt teilzuhaben und sich von der Schädigung zu überzeugen. Dieselbe Kamera zeigt hingegen im Periomodus den bakteriellen Biofilm, Zahnstein und Zahnfleischentzündungen im lingualen und vestibulären Bereich der unteren Schneidezähne (Abb. 2 und 3). Die durch die Fluoreszenz-Analyse erhaltenen Bilder werden über die anatomischen Bilder gelegt, sodass man eine Darstellung des Gewebes erhält, die auch für den Patienten sofort und einfach zu verstehen ist und unter Verwendung von einfachem weißen Licht nicht sichtbar wäre. Das bestrahlte Gewebe wird mit einer einfach und sofort zu deutenden Farbpalette dargestellt. Im Daylight-Modus mit weißem Licht und einer 100-fachen Vergrößerung war eine beträchtliche

Abb. 1: Klinische Situation. - Abb. 2 und 3: Aufnahme mit der Intraoralkamera (Acteon SoproCare™) im Periomodus. - Abb. 4 und 5: Aufnahmen im Daylight-Modus.

Abb. 6: Aphte Major.

Menge Zahnbelag auf der lingualen Oberfläche der unteren Schneidezähne (Abb. 4) und der Verlust von Zahnsubstanz auf der Bissfläche der Schneidezähne festzustellen (Abb. 5). Des Weiteren zeigt sich auf der mukogingivalen Grenze des Zahnes 26 eine Aphte Major (Abb. 6).

Im Kariesmodus zeigt das System kariöse Stellen im Bereich der Schmelz-Dentin-Grenze bereits ab dem Stadium 1 (System ICDAS II), die bei dem Patienten nicht festgestellt wurden.

Da die Bilder der Kamera in Echtzeit dargestellt werden konnten, wurde der Patient auf die durch die Beanspruchung des Kauapparats verursachten Risiken sowie auf die Risiken einer unzureichenden Plaquekont rolle hingewiesen und ihm unmittelbar die Bereiche gezeigt, die eine konservative, parodontale und implantologische Behandlung benötigen. Es wurden Verfahren zur häuslichen und professio- die sodann mit dem Patienten abgestimmt wurden. Nachdem er die Schädigungen in der Mundhöhle selbst gesehen hatte, zeigte er sich mit einer Befolgung der vom Zahnarzt vorgeschlagenen Vorgehensweise umfänglich einverstanden.

## Dekontaminierung

Nach der Erfassung und Aufnahme der klinischen Daten (Abb. 7 und 8) erfolgte die Plaqueentfernung, bei der ein Airflowgerät zur Zahnprophylaxe mit Doppelfunktion verwendet wurde (Air-N-Go easy; SUPRA: supragingivale Anwendung mit Carbonat oder Natrium-Carbonat, und PERIO: für die subgingivale Anwendung mit Glycin und entsprechenden Aufsätzen).

In diesem speziellen Fall wurde das Gerät in der SUPRA-Einstellung für das supragingivale Polieren und Reinigen angewandt. Mit einem Zahnsteinentferner (Newton P5 XS B.Led Acteon Satelec) mit Plaqueerkennungs-System (Abb. 9a) wurde ein Ultraschallscaling durchgeführt, das dem Anwender einen minimalinvasiven Eingriff und gleichzeitig eine exakte Erfassung der zu entfernenden Toxine und des zu entfernenden Zahnsteins ermöglicht. Nachdem die FLAG-Flüssigkeit in den 300 ml-Behälter gefüllt wurde, erfolgte die gezielte Dekontamination der Oberflächen mithilfe des blauen Lichtes des Newtron Slim B.Led Handstücks, das mit einem Standardaufsatz betrieben wurde (Abb. 9b).

Der LED-Ring des Zahnsteinentferners ermöglichte mit weißem Licht eine optimale Ausleuchtung der zu behandelnden Stellen im retromolaren Bereich. Anschließend kam ein Zungenreiniger (TS1 Zungensauger, TSpro) zur professionellen Zungenreinigung auf dem Speichelsauger zum Einsatz. Unter Anwendung eines Gels wird die Rückseite des Saugers sanft über die Zunge bewegt, anschließend wird der Zungenreiniger umgedreht und weiche Lamellen saugen den bakteriellen Biofilm von der Oberfläche ab (Abb. 10a und b).

Nach dem parodontalen Debridement wurde ein fluoridhaltiger Schutzlack (Fluor Protector S, Ivoclar Vivadent) aufgetragen, wobei eine dünne und homogene Schicht auf die demineralisierten Zahnoberflächen aufgetragen wurde (Abb. 11a und b).

Für die Behandlung diverser, durch das Schnorchelmundstück verursachte, Aphten in der Mundhöhle wurde die Anwendung einer Mundspülung (Fertomcidina U, Theriaca) auf Jod- und Salicylsäure-Basis mit bakterizider und entzündungshemmender Wirkung empfohlen, die fünf Tage lang dreimal täglich unverdünnt für 30 Sekunden aufgetupft wird, nachdem zweimal täglich mit dem zu 50 Prozent verdünnten Produkt gespült wurde.

Bei einer nachfolgenden Kontrolle wurde der Zustand der Gewebeheilung der Aphten überprüft und der Patient berichtete, dass er sich einer Zahnaufhellungsbehandlung unterziehen möchten, sobald die erste Phase der

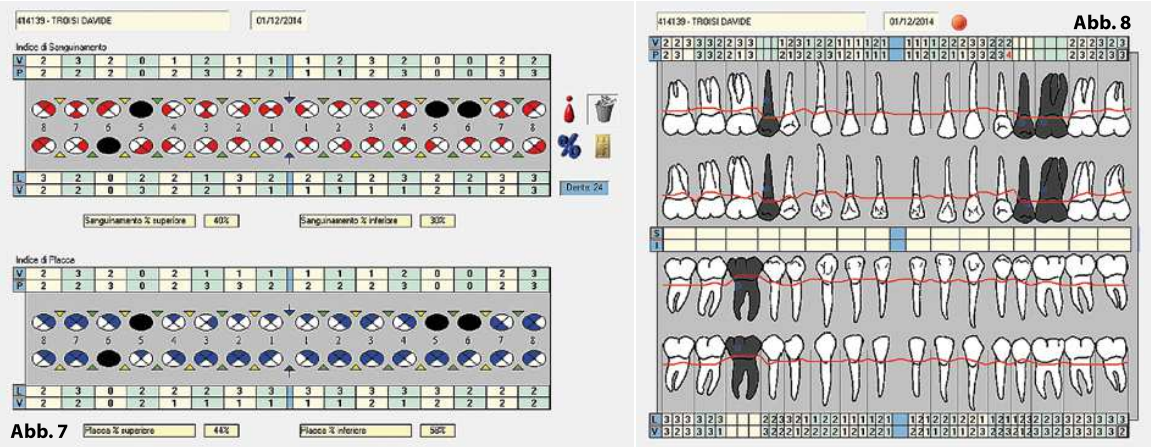


Abb. 7 und 8: Patientenblatt.

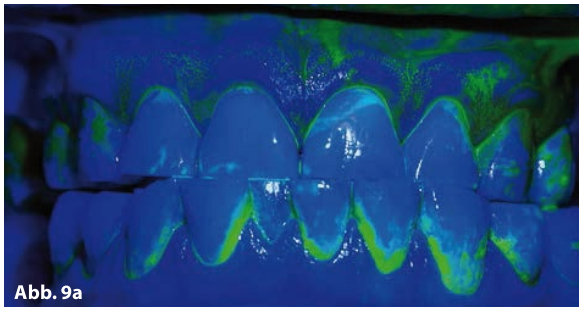

Abb. 9a: System zur Plaqueerkennung. - Abb. 9b: Parodontales Debridement mit Handstück Newtron Slim B.Led.

Vorbereitung der Mundhöhle beendet ist und bevor die implantäre Behandlung fortgesetzt wird.

### Chirurgische Phase

Es wurde beschlossen, das gebrochene Implantat mit einer Bohrfräse mit einem Durchmesser von 4mm zu extrahieren und es nach drei Monaten durch ein neues Implantat zu ersetzen (Abb. 12–15).

### Verfahren im häuslichen Umfeld – Tailoring

Um den Patienten zu einer effizienten Kontrolle der bakteriellen Plaque zu motivieren wurde er mit der als „individuelles und begleitetes Tailoring" (Nardi et al., 2014) definierten Bürstmethode behandelt.

Vor der Behandlung wandten wir einen Plaqueindikator mit Fluorescein an, um einen Eindruck des bakteriellen Biofilms in der Mundhöhle zu erhalten, nach der sorgfältigen Bewertung des Gewebebiotyps stellten wir Diasteme fest und beobachteten die Handfertigkeit des Patienten. Wie vom Tailoring-Verfahren vorgesehen wurde eine Handzahnbürste (GUM Technique Pro, Sunstar) empfohlen, die mit ihren extrem spitz zulaufenden, zylindrischen und schrägstehenden Borsten eine effiziente Plaquekontrolle der Zahnzwischenräume garantiert.

Wir rieten dem Patienten, die Plaquekontrolle in den Zahnzwischenräumen mit den Interdentalbürsten (GUM Travler) zu verbessern und wählten, zusammen mit dem Patienten, die passende Größe für die Aufsätze der zu verwendenden Bürsten aus (Abb. 16).

Wir empfahlen dem Patienten die Anwendung von Einweg-Zahnpflegetüchern (Digital Brush) für die Mundhygiene unterwegs während des Trainings und eine Zahncreme (EP Enamel plus, Micerium) mit niedrigem Abrasionswert (25 RDA). Es wurde ihm weiterhin empfohlen, nur in seltenen Fällen aufhellende Zahncremes zu verwenden.

### Verfahren im häuslichen Umfeld – Aufhellung

Wir haben dem Patienten eine Aufhellungsbehandlung (Ena White 2.0) empfohlen und ihm geraten, diese über 20 Tage nach jedem Zähneputzen morgens und abends durchzuführen und anschließend die Zahnbürste mit Wasser abzuspülen. Als dem Patienten die einfache Anwendung des Systems bewusst geworden war, stimmte er der Behandlung, die wir ihm auch dank einer Broschüre veranschaulichen konnten, sofort zu.

Abb. 10a und b: Professioneller Zungenreiniger TS1 Zungensauger während der Anwendung.

Abb. 11a: Auftragen des fluoridhaltigen Schutzlackes. - Abb. 11b: Auftragen des Gels Fluor Protector S (Ivoclar Vivadent).

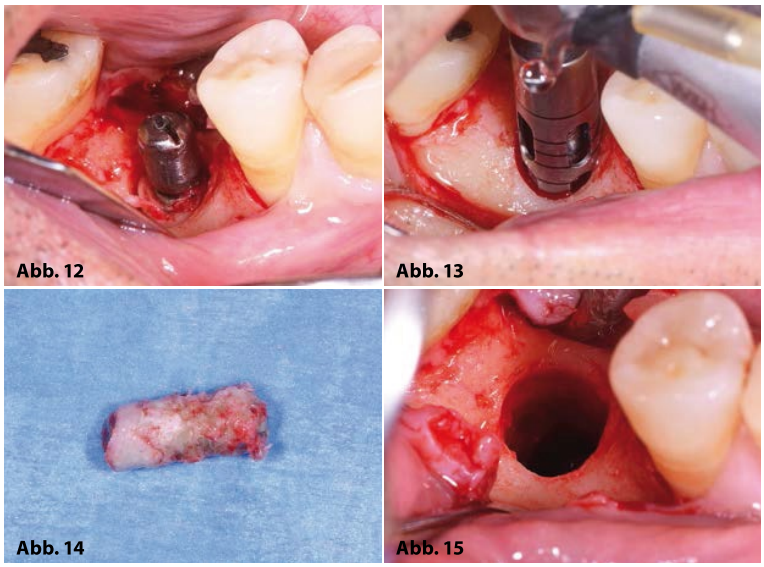


Abb.12: Einsetzen der TBR- Einheilungsschraube, die der Bohrfräse die korrekte Position und Neigung vorgibt. - Abb.13: Anwendung der Bohrfräse bis zu einer Länge von 13mm - Abb. 14: Herausgezogenes Implantat mit dem vollständig intakten Knochen, der das Implantat umgibt. - Abb. 15: Die postextraktive Stelle.

## Abschluss

Wir haben den Patienten 15 Tage nach der Behandlung erneut gesehen. Verwendet wurde bei der Untersuchung die Videokamera, um dem Patienten in Echtzeit die Verbesserung dank der häuslichen Plaquekontrolle zu veranschaulichen. Der Patient bekundete seine Zufriedenheit über das Erreichen des gewünschten ästhetischen Ergebnisses mit der zuhause durchgeführten Aufhellung sowie über die verbesserte Mundhygiene dank der gewählten und von uns unterstützten Bürsttechnik („Tailoring-Verfahren"). Dem Patienten sind des Weiteren die Risiken aufgrund seiner sportlichen Tätigkeiten bewusst geworden. Es wurde erneut auf die Bedeutung der Entspannung durch Stretching der Kaumuskeln hingewiesen. Nach einer sorgfältigen posturalen Untersuchung auf der posturometrischen und stabilometrischen Plattform Lizard Ultimate erhielt der Patient einen Bite-Mundschutz und damit eine Vorrichtung, die sowohl die Funktion eines Zahnschutzes, der die Zähne vor Schlägen schützt, als auch eines Bite, der leistungssteigernd wirkt, da er muskulär, postural und artikulär wirkt, erfüllt (Abb. 17).

Zusätzlich zu den Terminen für den rehabilitativen Therapieplan mit dem Implantologen wurde der Patient in einen Plan regelmäßiger professioneller Kontrollen der Mundhygiene eingegliedert, der es der Dentalhygienikerin ermöglicht, klinische Praktiken durchzuführen, die der Beanspruchung durch den Leistungssport entgegenwirken und ein gesundes, funktionelles und ästhetisches Lächeln bewahren. Die Technik der zuhause durchgeführten Aufhellung (Ena White 2.0) ist ein wirksames Instrument, um die Einhaltung des Verfahrens der heimischen Zahnpflege anzuregen und gewöhnt den Patienten an eine größere Aufmerksamkeit bei den regelmäßigen Kontrollterminen, die dem Zahnarzt die Möglichkeit bieten, den Patienten regelmäßig zu untersuchen und den Gesundheitszustand der Mundhöhle zu überprüfen. Der Dentalhygienikerin wird so außerdem ermöglicht, falsche Lebensgewohnheiten zu korrigieren, um die Schönheit und Gesundheit eines Lächelns zu gewährleisten.

Abb. 16: Bessere Plaquekontrolle in den Zahnzwischenräumen mittels Interdentalbürsten. -Abb. 17: Übergabe des Mundschutzes (Pro Guard).

*Erstveröffentlichung: cosmetic dentistry 01/2016 (ital. Ausgabe), S. 18–25*

**Kontakt**

Gianna Maria Nardi
Universität Sapienza, Rom
profnardi.giannamaria@gmail.com

# TS1 Zungenauger

Der TS1 Zungensauger ist ein Qualitätsprodukt, entwickelt und produziert in Deutschland , gemäß ISO 9001.

patent pending

## Kontakt

**TSproGmbH**
Ottostraße 18
D-76227 Karlsruhe
Deutschland
Tel: +49 (0) 721 / 942 49 857
Fax: +49 (0) 721 / 942 49 858
Mail: info@ts-1.com
Internet: www.ts-1.com

hier geht es direkt zum Anwendungsvideo:

Mehr Informationen auf:
**www.ts-1.com**