TS1® ZUNGEN SAUGER

TSUNGEN REINIGUNG

Für eine nachhaltige Tiefenreinigung der Zunge

Wissenschaftliche Veröffentlichungen

www.ts-1.com

Inhalt

Wissenschafliche Veröffentlichungen

S3: Der Mund ist der Eingang aller Krankheiten

S4: 60-80% aller Bakterien sind auf der Zunge

S5: Birgit Stalla
(Zahnarztpraxis Kamp, Baden-Baden)
Es liegt auf der Zunge, PZR plus!

S6: Andrea Zürcher/Andreas Filippi
(Universitäres Zenztrumfür Zahnmedizin Basel)
Die Halitosis-Sprechstunde der Universität Basel

S10: Gianna Maria Nardi et al
(Universität Sapienza, Rom)
Übereinstimmung der häuslichen und professionellen Behandlung bei Leistungssport-Patienten

S14: Der TS1 Zungensauger im ZR Produkttest beim IWW

S16: Stimmen aus der Praxis

S17: Stimmen aus der Wissenschaft

S18: Warum Zungenreinigung in der Praxis?
Warum TS1 Zungensauger?

S19: Abrechnungsmöglichkeiten TS1 Zungensauger
(DAISY Akademie + Verlag GmbH)

“Der Mund ist der Eingang aller Krankheiten und der Ausgang allen Leidens” (chin. Sprichwort)

Deshalb ist die Zunge wie der rote Teppich des Eingangs.

Ein „sauberer Teppich“, also eine saubere Zunge, ist die Basis für eine gute Mund- und Allgemeingesundheit.
Seit einiger Zeit beschäftigt sich die Wissenschaft mit einem ganzheitlichen Behandlungsansatz bei der professionellen Zahnreinigung, der auch die Tatsache berücksichtigt, dass sich ca. 2/3 aller Keime im Mund auf der Zunge befinden.
Die Zungenstruktur ist vergleichbar mit einem hochflorigen Teppich. Die Bakterien siedeln sich vor allem in den Krypten (Vertiefungen) zwischen den Papillen an.

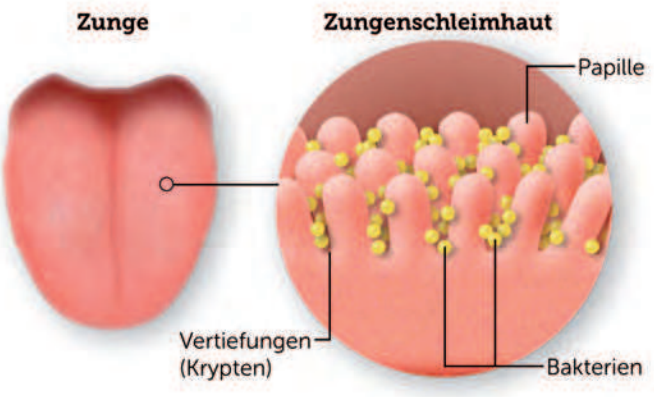

Die Lösung für die Zahnarztpraxis

Der TS1 Zungensauger ist ein effektives Hilfsmittel zur professionellen Tiefenreinigung der Zunge in der Zahnarztpraxis.

In nur einer Minute zur sauberen Zunge!

Nachdem Zähne und Zahnzwischenräume im Rahmen der professionellen Zahnreinigung behandelt wurden, werden zum Abschluss die bakteriellen Zungenbeläge mit dem neuen TS1 Zungensauger abgesaugt. Zusätzlicher Zeitaufwand: nur ca. eine Minute.
Das Ergebnis einer Zungenreinigung ist unmittelbar sichtbar. Wie bei einem hochflorigen Teppich, den man mit einem Staubsauger reinigt, sieht man die gereinigte Fläche auf der Zunge, nachdem sie mit der Lamellenseite des TS1 Zungensaugers darüber gefahren sind.

in der Praxis

Verbesserte Gleitfähigkeit und maximales Frischegefühl

Das TS1 Gel fördert die Gleitfähigkeit bei der Zugenreinigung. Die bakteriellen Zungenbeläge werden sanft zusammen mit dem aufgetragenen Gel von der Zunge abgesaugt. Für ein lang anhaltendes Frische- und Sauberkeitsgefühl.

das Gel

Für die nachhaltige Zungenreinigung zu Hause

Mit dem einsteckbaren Handgriff und dem speziell abgestimmten Zungengel wird der TS1 Sauger zum praktischen und hoch effizienten Zungenreiniger für zu Hause.

zu Hause

60-80% aller Bakterien sind auf der Zunge!

Wir empfehlen effektive Zungenreinigung mit dem TS1 Zungensauger bei jeder Behandlung!

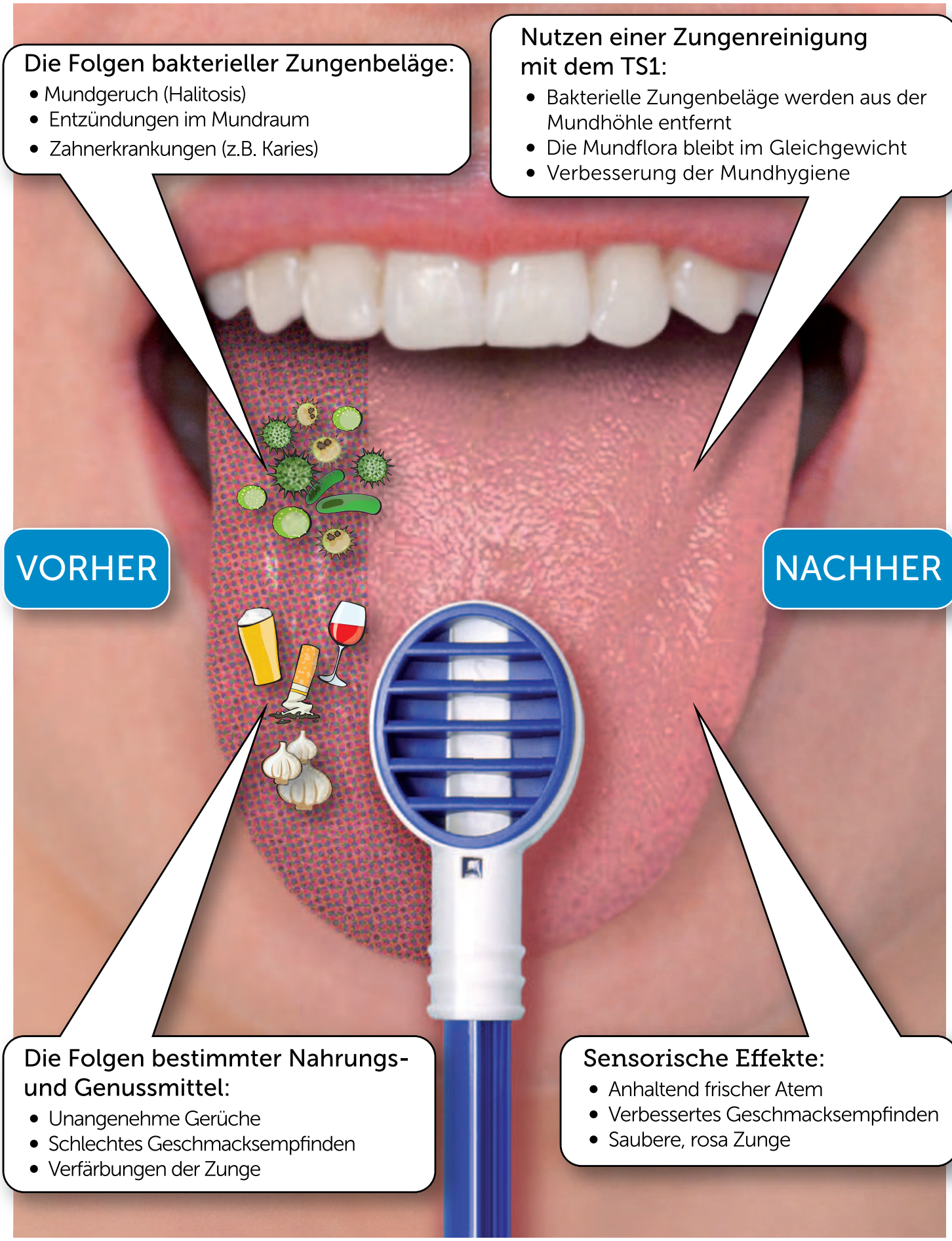

Die Folgen bakterieller Zungenbeläge:

- Mundgeruch (Halitosis)
- Entzündungen im Mundraum
- Zahnerkrankungen (z.B. Karies)

Nutzen einer Zungenreinigung mit dem TS1:

- Bakterielle Zungenbeläge werden aus der Mundhöhle entfernt
- Die Mundflora bleibt im Gleichgewicht
- Verbesserung der Mundhygiene

Die Folgen bestimmter Nahrungs- und Genussmittel:

- Unangenehme Gerüche
- Schlechtes Geschmacksempfinden
- Verfärbungen der Zunge

Sensorische Effekte:

- Anhaltend frischer Atem
- Verbessertes Geschmacksempfinden
- Saubere, rosa Zunge

Es liegt auf der Zunge, PZR plus!

„Der Mund ist der Eingang aller Krankheiten und der Ausgang aller Leiden“, sagt ein chinesisches Sprichwort.

Deshalb ist die Zunge wie der rote Teppich des Eingangs. Ein sauberer Teppich ist die Basis für eine gute Mund- und Allgemeingesundheit.

Seit einiger Zeit beschäftigt sich die praxis-Hochschule mit einem ganzheitlichen Be-

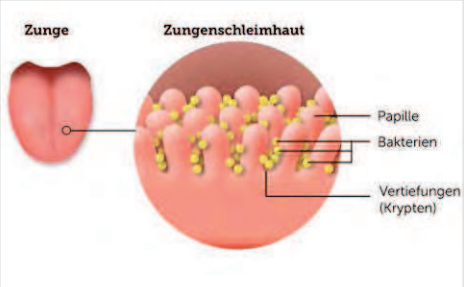

handlungsansatz bei der PZR, der auch die Tatsache berücksichtigt, dass sich ca. 2/3 aller Keime im Mund auf der Zunge befinden.
Die Zungenstruktur ist vergleichbar mit einem hochflorigen Teppich. Die Bakterien siedeln sich vor allem in den Krypten (Vertiefungen) zwischen den Papillen an.

Die Zunge bildet ein besonders komplexes Ökosystem. Durch ihre große Oberfläche und die besondere Papillenstruktur kann sie Speisereste zurückhalten und eine vielfältige Zungenflora beherbergen, den Zungenbelag. Dort werden organische Substanzen durch anaerobe gramnegative Bakterien zersetzt.
Die Hauptursache der Halitosis liegt vorwiegend in der Entstehung von flüchtigen Schwefelverbindungen (volatile sulfur compounds, VSC) durch metabolische Aktivitität der anaeroben Bakterien. Besonders das hintere Zungendrittel ist betroffen.
Bisher haben wir den Zungenbelag mithilfe von rotierenden Bürsten, Zungenbürsten und -schabern mechanisch entfernt. Chemische Zusätze konnten dann die Anzahl der gramnegativen Bakterien reduzieren. Beim Einsatz eines rotierenden Bürstchens das auf ein Winkelstück gesteckt wird, besteht ein sehr hohes Verletzungsrisiko der Papillen. Die Erreichbarkeit des hinteren Drittels der Zunge, wo sich der meiste Zungenbelag befindet, ist wegen der Höhe des Bürstchens deutlich eingeschränkt. Durch das anschließende Schaben des Zungenbelags von der Zunge wird der Belag lediglich oberhalb der Papillen entfernt.

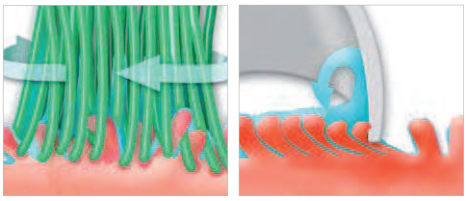

Eine neuartige Technologie ermöglicht die professionelle Zungenreinigung durch effektives und schonendes Absaugen des Zungenbelags.

Die Anwendung besticht durch ihre Einfachheit.

- Die Schutzkappe des Speichelsaugers abnehmen.
- Den TS 1 Zungensauger auf den Speichelsauger stecken bis der Speichelsauger das Sichtfenster vollständig ausfüllt.
- Dann den Speichelsauger mit dem aufgestecken TS 1 Zungensauger auf den dafür vorgesehenen Absaugadapter stecken.

Der Zungensauger ist multifunktional einsetzbar. Einerseits bietet er die Möglichkeit, den Zungenbelag ohne zusätzlichen Einsatz von Zungenreinigungsgel zu entfernen durch einfaches Absaugen mit der Lamellenseite. Hierbei wird die Zunge mit einer feuchten Mullkompresse (5x5cm) gehalten um dann die Zunge sowohl in die dorsale als auch in die ventrale Richtung abgesaugt.
Im Rahmen der Full-Mouth-Desinfektion (FMD), bei der Halitosistherapie oder bei starkem Zungenbelag, empfiehlt es sich, zusätzlich ein Zungenreinigungsgel einzusetzen. So kann die Anzahl der gramnegativen Bakterien durch chemische Wirkstoffe, wie Chlorhexidine digluconate (CHX) mit dem Cervitec Gel von Ivoclar Vivadent oder andere Wirkstoffe, chemisch reduziert werden. Im 1. Schritt wird das Zungenreinigungsgel auf der Dosiermulde der genoppten Applikationsfläche aufgetragen. Die Zunge wird mit einer feuchten Mullkompresse festgehalten und das Zungenreinigungsgel in serpentinenartigen Bewegungen auf die Zunge appliziert. Im 2. Schritt wird der TS1 Zungensauger umgedreht und mit der Lamellenseite in leichten hin und her Bewegungen von der Zungenspitze zur Zungenwurzel und zurück bewegt. So werden die Papillen aufgerichtet und anschließend der Zungenbelag aus der Tiefe der Krypten gleichmäßig, effektiv und schonend entfernt.
Professionelle Zungenreinigung „heute“ mit PZR plus: Die professionelle Zungenreinigung ist heute ein fester Bestandteil der PZR. Sie ermöglicht eine schonende und effektive Reinigung ohne Würgereiz und gibt dem Patienten ein angenehmes, samtiges Gefühl auf der Zunge was die Motivation zur häuslichen Zungenreinigung deutlich steigert.

Birgit Stalla, Baden-Baden

Andrea Zürcher, Andreas Filippi

Die Halitosis-Sprechstunde der Universität Basel

Foto: benik.at/Shutterstock.com

Das Krankheitsbild „Halitosis" ist sehr komplex und beinhaltet verschiedene Ursachen. Am häufigsten finden sich diese in der Mundhöhle – deshalb sollte der erste Ansprechpartner ein Zahnarzt sein mit einer Expertise auf diesem Gebiet. An der Universität Basel wird seit 13 Jahren eine professionelle Halitosis-Sprechstunde angeboten. Der vorliegende Beitrag gibt einen kurzen Einblick in das Diagnose- und Therapiekonzept.

Einleitung

Das Thema „Mundgeruch" ist in den letzten Jahren stark in das Bewusstsein von Patienten und Zahnärzten gerückt. Dazu beigetragen hat nicht nur die steigende Medienpräsenz, sondern auch die Zunahme wissenschaftlicher Publikationen. Trotz gut dokumentierter Diagnose- und Therapiekonzepte zeigt sich in der täglichen Praxis eine gewisse Hilflosigkeit im Umgang mit Mundgeruch-Patienten (1). Mehr als die Hälfte der Betroffenen hatte vor dem Besuch der Halitosis-Sprechstunde einen oder mehrere andere Ärzte aufgesucht, ohne Erfolg (2). Denn leider werden oft Pauschalbehandlungen durchgeführt, welche Geld sowie Zeit verschlingen und Frustration verursachen. Immer wieder nehmen Patienten weite Anreisewege auf sich, um bei einer professionellen Halitosis-Sprechstunde Hilfe zu suchen (1). Häufig leiden sie seit mehreren Jahren unter Mundgeruch, was zu einer hohen psychischen Belastung der Betroffenen führt und die Lebensqualität negativ beeinflussen kann (2).

Epidemiologische Studien haben gezeigt, dass etwa 25 % der Bevölkerung zeitweise und 6 % dauerhaft unter Mundgeruch leiden (1). Da die Ursache häufig in der Mundhöhle liegt, sollte der erste Ansprechpartner ein Zahnarzt sein.

Der vorliegende Beitrag über die Halitosis-Sprechstunde der Universität Basel ermöglicht nur einen kleinen Einblick in das große und komplexe Thema „Halitosis". Für Interessierte bezüglich einzelner Details wird an dieser Stelle auf das Buch „Halitosis. Professionelle Behandlung von Mundgeruch in der zahnärztlichen Praxis" (3) verwiesen.

Terminologie

Der Begriff Halitosis (lateinisch Halitus: Hauch, Dunst) beschreibt eine unangenehm riechende Atemluft, unabhängig vom Entstehungsort. Synonym verwendete Begriffe wie Mundgeruch oder Foeter ex ore beziehen sich nur auf Fälle mit Ursache in der Mundhöhle. Laut einer kürzlich publizierten internationalen Leitlinie sollte deshalb nur noch der Begriff „Halitosis" verwendet werden, um alle möglichen Krankheitsbilder mit einzubeziehen (4). Abhängig vom Entstehungsort wird zwischen intra- und extraoraler Halitosis unterschieden.

Neben der echten Halitosis gibt es die psychisch bedingte Halitosis (Pseudohalitosis/Halitophobie). Dabei klagt der Patient über einen unangenehmen Mundgeruch, welcher objektiv nicht verifizierbar ist. Patienten mit Pseudohalitosis können im Gegensatz zu Halitophobie-Patienten durch entsprechende Diagnostik und Aufklärung vom Gegenteil überzeugt und somit therapiert werden.

Eine vorübergehende Halitosis wird durch Nahrungsmittel wie Zwiebeln oder Knoblauch verursacht.

Diese empfohlene Terminologie für die Diagnose von Halitosis (4) (Tab. 1) entspricht einer vereinfachten internationalen älteren Klassifikation (5-7).

Ursachen

Diverse Untersuchungen haben gezeigt, dass in etwa 80-90 % der Fälle die Quelle für eine echte Halitosis in der Mundhöhle liegt (1, 2, 8). Da sich die meisten oralen Bakterien (>50 %) auf der Zungenoberfläche befinden, ist der Zungenrücken in Kombination mit Zungenbelag die häufigste Ursache. Mikrospalten und Furchen des Zungenepithels bilden sauerstoffgeschützte Nischen für gramnegative, anaerobe Bakterien (1). Durch Zersetzung von organischem Material (Speichel, Nahrungsreste, abgeschilferte Epithelreste) produzieren diese vor allem flüchtige Schwefelverbindungen (VSC = volatile sulphur compounds) (9), welche in die Atemluft gelangen und als unangenehmer Geruch wahrgenommen werden. Diese Bakterien sind auch für Gingivitis und Parodontitis mar-

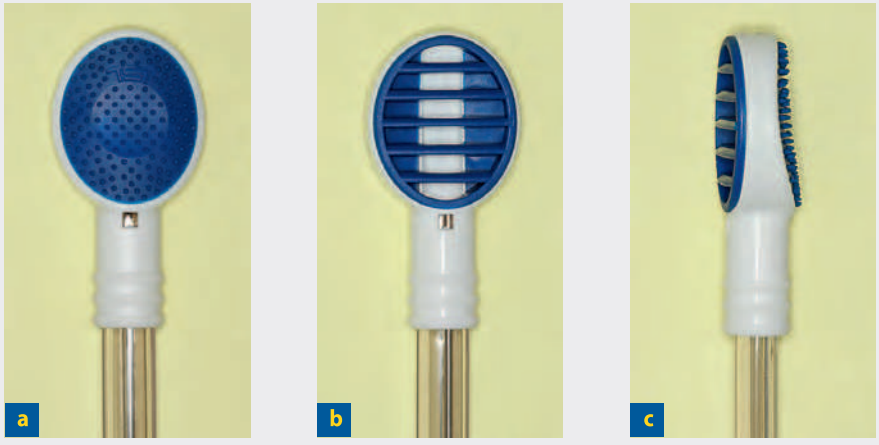

Abb. 1a-c: TS1-Zungensauger mit Einmal-Speichelsauger
Abb. 1a: Ansicht der Noppen-Seite, **Abb. 1b:** Ansicht der Lamellen-Seite, **Abb. 1c:** Ansicht von der Seite

ginalis verantwortlich (10), welche neben offenen kariösen Läsionen, mangelhafter Mund- und Prothesenhygiene oder lokaler Infektionen wie Perikoronitis, Periimplantitis und Candidiasis als mögliche orale Ursachen gelten (1, 2, 8). Weiter gibt es Kofaktoren, die eine orale Entstehung begünstigen. Beispiele dafür sind reduzierte Speichelfließrate, Stress, Rauchen, Mundatmung, einseitige Ernährung, zu hoher oder zu niedriger Body-Mass-Index, zu wenig getrunkene Wassermenge pro Tag, Kaffee- und Alkoholkonsum (11-13).

Entgegen der noch immer weit verbreiteten Meinung sind extraorale Ursachen selten (etwa 5 %). Am häufigsten befinden sich diese im Hals-Nasen-Ohren-Bereich (z. B. Tonsillitis, Sinusitis), seltener im Gastrointestinaltrakt (z. B. gastro-ösophagealer Reflux, Divertikel). Auch systemische Erkrankungen (z. B. schwere Leber- oder Nierenerkrankung, Diabetes mellitus Typ I) können für Halitosis verantwortlich sein (1, 3).

Diagnose- und Therapiekonzept

Diagnostik

Bei der Terminvergabe wird der Patient über das Verhalten vor dem ersten Termin informiert – nur so können verwertbare Untersuchungsergebnisse erhoben werden. Eine mögliche Behandlung mit Antibiotika sollte mindestens vier Wochen zurückliegen. Zwei Tage vorher muss der Patient auf Zwiebeln und Knoblauch verzichten. Außerdem sollte der Patient am Tag der Untersuchung alles unterlassen, was eine Halitosis überdecken könnte. Dazu gehören parfümierte kosmetische Produkte, Bonbons, Kaugummis und Mundspüllösungen sowie Rauchen. Vier Stunden vor dem Termin darf der Patient keine Mundhygiene betreiben, nichts mehr essen und keinen Kaffee trinken.

Der Untersucher sollte nicht an Rhinitis oder Sinusitis leiden, selbst keinen Mundgeruch haben und einen guten Geruchssinn besitzen. Mit Hilfe eines einfachen Tests (Smell Identification Test™, Sensonics Inc.) kann eine eventuell vorhandene Riechstörung erkannt werden (4). Jeder, der in Basel die Halitosis-Sprechstunde durchführt, muss diesen Test vor dem ersten Termin bestanden haben.

Der Patient bringt einen für die Halitosis-Sprechstunde entwickelten Fragebogen ausgefüllt zum Termin mit (www.andreas-filippi.ch). Diese spezielle Halitosis-Anamnese beinhaltet 35 Fragen nach Art, Frequenz, Tageszeit und Ausmaß der Halitosis, bereits erfolgten Behandlungen durch Ärzte und Zahnärzte oder Eigenbehandlungen, resultierenden psychischen Belastungen des Patienten sowie nach typischen Kofaktoren. Weiter dient er als Basis für das einführende Gespräch mit dem Patienten. Ergänzend zur Halitosis-Anamnese wird eine umfangreiche medizinische und zahnmedizinische Anamnese erfasst. Die medizini-

Tab. 1: Empfohlene Terminologie für die Diagnose von Halitosis (4, 6)

Diagnose	Beschreibung
Transiente Halitosi	Der unangenehme Geruch ist ernährungsbedingt (z. B. durch Knoblauch)
Intraorale Halitosi	Vorliegen eines offensichtlich unangenehmen Geruchs jenseits der sozialen Verträglichkeit mit/ohne Auswirkung auf soziale Kontakte. Die Quelle ist der dorso-posteriore Anteil der Zunge und/oder eine Pathologie oder Fehlfunktion oraler Gewebe (z.B. eine Parodontalerkrankung). Wird durch Kofaktoren beeinflusst, die Auswirkungen auf die Speichelqualität und -quantität haben können (z. B. Rauchen, Medikation, Sjögren-Syndrom etc.)
Extraorale Halitosis	Die Geruchsquelle kommt von Pathologien außerhalb der Mundhöhle (Nasen-Rachen-Raum, Lunge oder oberer Verdauungstrakt)
Pseudohalitosis	Ein unangenehmer Geruch kann von anderen Personen nicht wahrgenommen werden, trotzdem geht die Person fest davon aus, dass sie einen unangenehmen Mundgeruch hat. Dieser Zustand bessert sich durch eine aufklärende Beratung und eine Unterweisung in Mundhygienemaßnahmen
Halitophobi	Nach der Behandlung von Halitosis oder Pseudohalitosis bleibt der Patient weiterhin fest davon überzeugt, unter Halitosis zu leiden, obwohl keine objektivierbaren Anzeichen dafür vorliegen

sche Anamnese fragt primär nach eventuell vorhandener Medikation und systemischen Erkrankungen, die zahnmedizinische nach Häufigkeit von Zahnarztbesuchen sowie Art und Frequenz der verwendeten Mundhygienehilfsmittel (4, 14).

Die klinische Befundaufnahme fokussiert auf die oralen Prädilektionsstellen für Halitosis. Dazu gehören die oralen und pharyngealen Weichgewebe, insbesondere Zungenbelag, Waldeyer'scher Rachenring sowie Befeuchtung der Mundschleimhaut. Zudem werden die Mundhygiene sowie zahnärztliche Restaurationen beurteilt und ein parodontales Screening durchgeführt.

Die Diagnostik der Atemluft erfolgt organoleptisch (mit dem Geruchssinn des Untersuchers) sowie instrumentell (15, 16). Während des einführenden Gesprächs und der klinischen Kontrolle wird die Wahrnehmung der Halitosis in Abhängigkeit der Distanz vom Untersucher zum Patienten in ihrem Schweregrad erfasst (Abstand 1 m = Grad 3, Abstand 30 cm = Grad 2, Abstand 10 cm = Grad 1) (17). Die instrumentellen Messungen mit einem Sulfidmonitor (Halimeter®, Fa. Interscan) und einem Gaschromatografen (OralChromaTM, Fa. Abilit) geben Aufschluss über die Stärke und Verteilung vorhandener flüchtiger Schwefelverbindungen.

Gibt der Patient an, unter Mundtrockenheit zu leiden, wird ein Speicheltest (Saliva-Check BUFFER®, GC) durchgeführt. Mit dessen Hilfe wird unter anderem die Speichelfließrate erfasst. Alle erhobenen Befunde werden im Halitosis-Befundbogen eingetragen (www.andreas-filippi.ch) und ausführlich mit dem Patienten besprochen.

Therapie

Ein individuelles Therapiekonzept wird in Abhängigkeit von Befund und Diagnose dem Patienten vorgestellt. Grundsätzlich sollten Mikroorganismen sowie bakterielle Nährstoffangebote reduziert und flüchtige Schwefelverbindungen in nichtflüchtige umgewandelt werden. Falls erforderlich, werden orale Kosmetika eingesetzt (18).

Vorhandene Entzündungen wie Gingivitis, Parodontitis marginalis, Perikoronitis oder Periimplantitis werden therapiert. Gegebenenfalls wird eine konservierende, prothetische oder chirurgische Behandlung durchgeführt, eventuell mit dentalhygienischer Unterstützung.

Konnte ein Zungenbelag diagnostiziert werden, erfolgt eine professionelle Zungenreinigung. Die Anwendung von PZR-Bürstchen ist wegen der großen Verletzungsgefahr obsolet und die bisher verfügbaren Schall- oder Ultraschallaufsätze sind auf der weichen Zungenschleimhaut ineffizient. Seit kurzem gibt es den TS1-Zungensauger (TS Pro GmbH, Karlsruhe, Deutschland) (Abb. 1a-c). Dieser Einweg-Kunststoffartikel wird mit einem Einmal-Speichelsauger an die Absaugvorrichtung der Dentaleinheit angeschlossen. Mit Hilfe von zwei Funktionsseiten ist eine professionelle Reinigung der Zunge möglich. Als erstes wird mit der genoppten Funktionsfläche eine „Zungenpaste" mit serpentinenartigen Bewegungen einmassiert (Abb. 2a und b). Dabei wird mit Hilfe der Kunststoffnoppen der Biofilm auf der Zungenoberfläche gelockert. Durch eine 180-Grad-Drehung wird mit der Lamellen-Seite der gelöste Belag abgesaugt (Abb. 2c und d). Um eine Verletzung zu vermeiden, sollte die Zungenreinigung nur bis zum höchsten Punkt bei ausgestreckter Zunge („top of the hill") erfolgen. Dem Patienten wird die häusliche Zungenreinigung mit Hilfe von Zungenbürste und Zungenpaste im Rahmen der täglichen Mundhygiene empfohlen. Patienten mit starkem Zungenbelag oder Würgereiz sollten zusätzlich kurzzeitig eine desinfizierende Mundspüllösung verwenden. Wurden während der Halitosis-Anamnese Kofaktoren erfasst, werden diese mit dem Patienten besprochen und, falls möglich, korrigiert. Gegebenenfalls erfolgt eine Rücksprache mit dem Hausarzt oder behandelnden Arzt. Jeder Patient erhält einen Ratgeber zum Thema Mundgeruch (19), damit er zu Hause in Ruhe die erhaltenen Informationen nachlesen kann.

Etwa zwei Wochen nach der Erstkonsultation erfolgt eine Verlaufskontrolle. Wünscht der Patient keinen Kontroll-Termin (z. B. wegen eines langen Anreiseweges), erfolgt ein Telefonat oder eine E-Mail-Nachfrage, um das subjektive Empfinden zu erfassen.

Literaturverzeichnis:

1. Filippi A. Halitosis – eine aktuelle Kurzübericht. Oralprophylaxe und Kinderheilkunde. 2009;31:170-77.

2. Zürcher A, Filippi A. Befunde, Diagnosen und Ergebnisse einer Mundgeruch-Sprechstunde über einen Zeitraum von sieben Jahren. Schweiz Monatsschr Zahnmed. 2012;122:205-16.

3. Filippi A. Halitosis. Berlin: Quintessenz; 2011.

4. Seemann R, Duarte da Conceicao M, Filippi A, Greenman J, Lenton P, Nachnani S Quirynen M, Roldán S, Schulze H, Sterer N, Tangerman A, Winkel EG, Yaegaki K, Rosenberg M. Halitosis management by the general dental practitioner-results of an international consensus workshop. J Breath Res. 2014;8:017101.

5. Miyazaki H, Arao M, Okamura K, Kawaguchi Y, Toyofuku A, Hoshi K, Yaegaki K. Tentative classification of halitosis and its treatment needs. Niigata Dent J. 1999;32:7-11.

6. Yaegaki K, Coil JM. Examination, classification, and treatment of halitosis; clinical perspectives. J Can Dent Assoc. 2000;66:257-61.

7. Coil JM, Yaegaki K, Matsuo T, Miyazaki H. Treatment needs (TN) and practical remedies for halitosis. Int Dent J. 2002;52:187-91.

8. Quirynen M, Dadamio J, Van den Velde S, De Smit M, Dekeyser C, Van Tornout M, Vandekerckhove B. Characteristics of 2000 patients who visited a halitosis clinic. J Clin Periodontol. 2009;36:970-75.

9. Tonzetich J. Production and origin of oral malodor: a review of mechanisms and methods of analysis. J Periodontol. 1977;48:13-20.

10. Sterer N, Rosenberg M. Breath odors. Origin diagnosis, and management. Berlin: Springer; 2011.

11. Christen AG. The impact of tobacco use and cessation on oral and dental diseases and conditions. Am J Med. 1992;93:25-31.

12. Rosenberg M, Knaan T, Cohen D. Association among bad breath, body mass index, and alcohol intake. J Dent Res. 2007;86:997-1000.

13. Van den Broek AM, Feenstra L, de Baat C. A review of the current literature on aetiology and measurement methods of halitosis. J Dent. 2007;35:627-35.

14. Zürcher A, Laine ML, Filippi A. Diagnosis, prevalence, and treatment of halitosis. Curr Oral Health Rep. 2014;4:279-85.

15. Greenman J, Lenton P, Seemann R, Nachnani S. Organoleptic assessment of halitosis for dental professionals--general recommendations. J Breath Res. 2014;8:017102.

16. Laleman I, Dadamio J, De Geest S, Dekeyser C, Quirynen M. Instrumental assessment of halitosis for the general dental practitioner. J Breath Res. 2014;8:017103.

17. Seemann R. Halitosis – ein lösbares Problem. Zahnärztlicher Anzeiger München. 2001;47:4-7.

18. Quirynen M, Zhao H, van Steenberghe D. Review of the treatment strategies for oral malodour. Clin Oral Investig. 2002;6:1-10.

19. Filippi A. Frischer Atem. Berlin: Quintessenz; 2006.

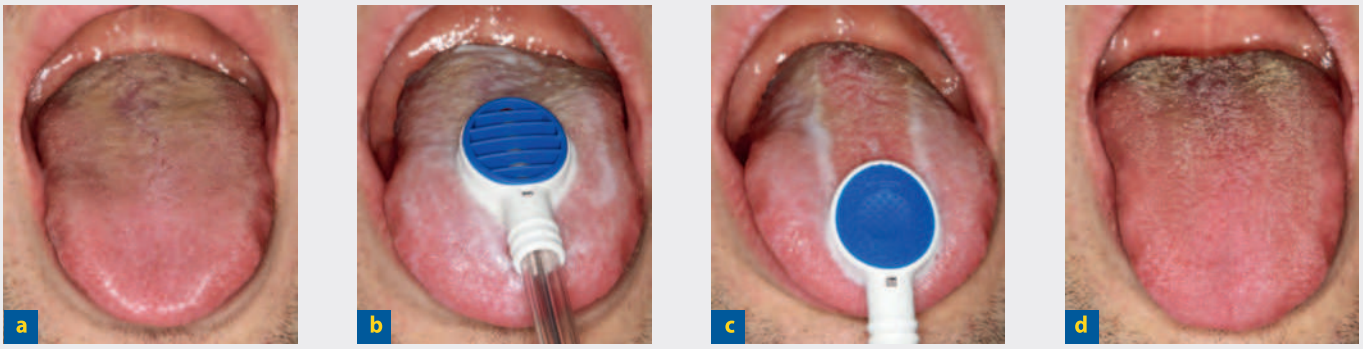

Abb. 2a-d: Professionelle Zungenreinigung mit dem TS1-Zungensauger step-by-step
Abb. 2a: Herausstrecken der Zunge, **Abb. 2b:** Auftragen und Verteilen der Zungenpaste mit der Noppen-Seite,
Abb. 2c: Absaugen des gelösten Biofilms mit der Lamellen-Seite, **Abb. 2d:** Ergebnis der professionellen Zungenreinigung

Bei einer Halitosis mit extraoraler Ursache wird der Patient an einen entsprechenden Facharzt (Innere Medizin, Otorhinolaryngologie) überwiesen.

Konnte keine Halitosis diagnostiziert werden, erhält der Patient einen neuen Termin zu einer anderen Tageszeit. So können zirkadiane Schwankungen erfasst werden. Bei Patienten mit psychisch bedingter Halitosis (Pseudohalitosis/Halitophobie) wird der Patient erst beim Kontroll-Termin über die Diagnose informiert. Dies ermöglicht den Aufbau eines Vertrauensverhältnisses und erhöht die Chance, dass der Patient die Empfehlung einer gegebenenfalls erforderlichen psychologischen Beratung annimmt.

Die Dauer einer professionellen Halitosis-Therapie beschränkt sich im Durchschnitt auf zwei Termine mit einem Zeitaufwand von etwa einer Stunde. Mit Hilfe eines streng ursachenbezogenen Therapie-Konzepts (Abb. 3) konnte an der Universität Basel über die Jahre hinweg ein konstant hoher Therapieerfolg (>90 %) erreicht werden (2).

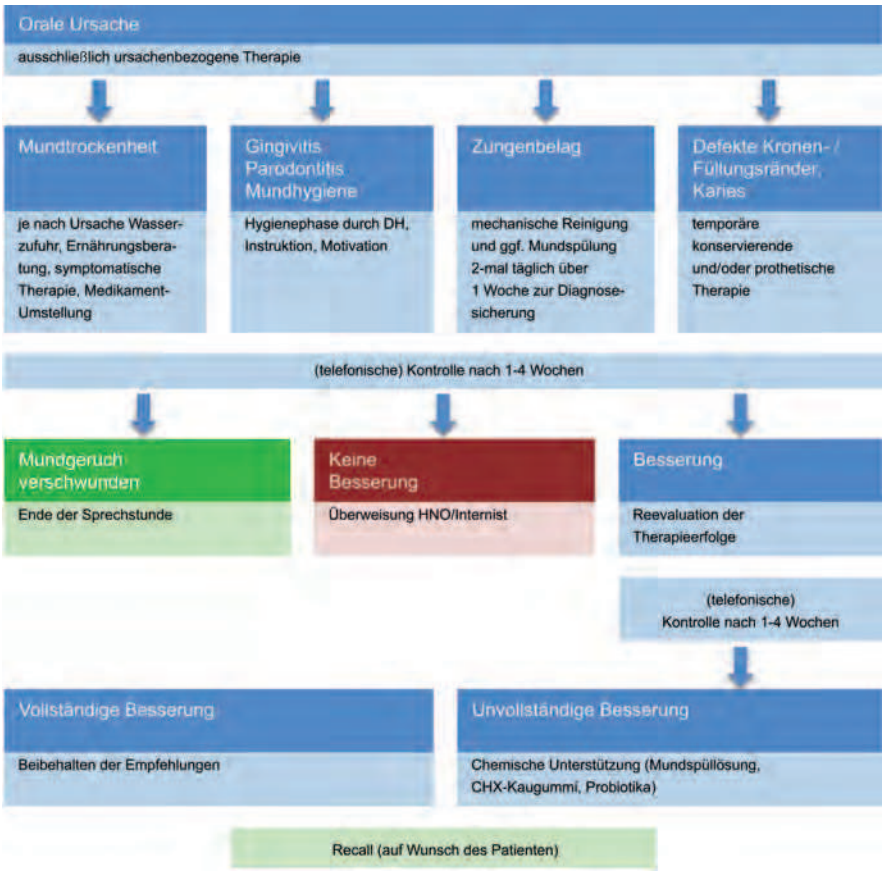

Abb. 3: Therapie-Konzept der Universität Basel (3)

Schlussfolgerung

Blind- oder Pauschaltherapien führen bei Halitosis-Patienten fast immer zum Misserfolg und zu daraus resultierender Unzufriedenheit beim Patienten und Behandler. Erfolgt die Behandlung nach einem standardisierten Schema, kann grundsätzlich ein hoher Therapie-Erfolg (>90 %) erreicht werden. *pi*

Dr. med. dent. Andrea Zürcher
Prof. Dr. med. dent. Andreas Filippi
Universitäres Zentrum für Zahnmedizin Basel
Klinik für zahnärztliche Chirurgie, Radiologie, Mund- und Kieferheilkunde
Hebelstrasse 3
CH-4056 Basel
Tel.: 004161/267 26 11
Fax: 004161/267 07 86
E-Mail: andrea.zuercher@unibas.ch
E-Mail: andreas.filippi@unibas.ch

Sport ist im kardiovaskulären, muskulären und posturalen Sinne eine gesunde Tätigkeit, wenn er jedoch als Leistungssport praktiziert wird, birgt er eine Reihe von Gesundheitsrisiken für die Apparate, die nicht in direktem Zusammenhang mit der sportlichen Tätigkeit stehen, wie zum Beispiel die Mundhöhle. Traumatische, dento-maxillo-faciale Pathologien können und müssen vor allem bei solchen Athleten präventiv verhindert werden, welche sogenannte Kontaktsportarten praktizieren.

Übereinstimmung der häuslichen und professionellen Behandlung bei Leistungssport-Patienten

Gianna Maria Nardi (Universität Sapienza, Rom), Fabio Scarano Catanzaro (Bari),
Biagio Rapone (Universität Aldo Moro, Bari), Felice Roberto Grassi (Universität Aldo Moro, Bari)

Vorstellung des klinischen Falls

Der Patient (m, 50 Jahre) ist augenscheinlich in sehr guter gesundheitlicher Verfassung. Er klagt über eine Dezementierung einer Gold-Keramik-Krone, die rehabilitative Behandlung wurde in einer anderen Praxis durchgeführt. Die Anamnese ergibt, dass sich der Patient bester Gesundheit erfreut und keine systemischen Erkrankungen aufweist, dessen Lebensgewohnheiten jedoch den Kauapparat übermäßig beanspruchen. Der Patient übt mehrere Sportarten auf Leistungssportniveau aus und nimmt an, einen für seinen Körper gesunden Lebensstil zu pflegen. Bei einer ersten Untersuchung ist sofort die Fraktur der Krone eines Implantats TBR 3,5 x 13 mm sowie der entsprechenden Verlust der prothetischen Krone neun Jahre nach dem Einsetzen erkennbar. Der Patient zeigte Abnutzungsfacetten auf allen Zahnelementen (Abb.1). Im Laufe des Gesprächs mit der Dentalhygienikerin berichtet er, sporadische Kontrollen bei seinem Zahnarzt durchgeführt zu haben, die Zähne kräftig und wiederholt zusammenzubeißen. Während des Trainings beim Thaiboxen bekommt er außerdem starke Schläge auf das Gesicht und benutzt beim Unterwasserfischen bei Tauchgängen häufig das Mundstück aus Silikon. Darüber hinaus leide er unter nächtlichem Bruxismus, was das klinische Bild noch verschlechtert.

Materialen und Methoden

Eine gründliche Untersuchung wurde mithilfe einer Intraoralkamera (Acteon SoproCare™) durchgeführt, die es dank speziellen Filtern ermöglicht, schnell und genau die Bereiche der Demineralisierung und der entzündlichen Bereiche zu erkennen und sie dem Patienten in Echtzeit zu zeigen. Dieser hat so die Möglichkeit, direkt teilzuhaben und sich von der Schädigung zu überzeugen. Dieselbe Kamera zeigt hingegen im Periomodus den bakteriellen Biofilm, Zahnstein und Zahnfleischentzündungen im lingualen und vestibulären Bereich der unteren Schneidezähne (Abb. 2 und 3). Die durch die Fluoreszenz-Analyse erhaltenen Bilder werden über die anatomischen Bilder gelegt, sodass man eine Darstellung des Gewebes erhält, die auch für den Patienten sofort und einfach zu verstehen ist und unter Verwendung von einfachem weißen Licht nicht sichtbar wäre. Das bestrahlte Gewebe wird mit einer einfach und sofort zu deutenden Farbpalette dargestellt. Im Daylight-Modus mit weißem Licht und einer 100-fachen Vergrößerung war eine beträchtliche

Abb. 1: Klinische Situation. - Abb. 2 und 3: Aufnahme mit der Intraoralkamera (Acteon SoproCare™) im Periomodus. - Abb. 4 und 5: Aufnahmen im Daylight-Modus.

Abb. 6: Aphte Major.

Menge Zahnbelag auf der lingualen Oberfläche der unteren Schneidezähne (Abb. 4) und der Verlust von Zahnsubstanz auf der Bissfläche der Schneidezähne festzustellen (Abb. 5). Des Weiteren zeigt sich auf der mukogingivalen Grenze des Zahnes 26 eine Aphte Major (Abb. 6).

Im Kariesmodus zeigt das System kariöse Stellen im Bereich der Schmelz-Dentin-Grenze bereits ab dem Stadium 1 (System ICDAS II), die bei dem Patienten nicht festgestellt wurden.

Da die Bilder der Kamera in Echtzeit dargestellt werden konnten, wurde der Patient auf die durch die Beanspruchung des Kauapparats verursachten Risiken sowie auf die Risiken einer unzureichenden Plaquekont rolle hingewiesen und ihm unmittelbar die Bereiche gezeigt, die eine konservative, parodontale und implantologische Behandlung benötigen. Es wurden Verfahren zur häuslichen und professio- die sodann mit dem Patienten abgestimmt wurden. Nachdem er die Schädigungen in der Mundhöhle selbst gesehen hatte, zeigte er sich mit einer Befolgung der vom Zahnarzt vorgeschlagenen Vorgehensweise umfänglich einverstanden.

Dekontaminierung

Nach der Erfassung und Aufnahme der klinischen Daten (Abb. 7 und 8) erfolgte die Plaqueentfernung, bei der ein Airflowgerät zur Zahnprophylaxe mit Doppelfunktion verwendet wurde (Air-N-Go easy; SUPRA: supragingivale Anwendung mit Carbonat oder Natrium-Carbonat, und PERIO: für die subgingivale Anwendung mit Glycin und entsprechenden Aufsätzen).

In diesem speziellen Fall wurde das Gerät in der SUPRA-Einstellung für das supragingivale Polieren und Reinigen angewandt. Mit einem Zahnsteinentferner (Newton P5 XS B.Led Acteon Satelec) mit Plaqueerkennungs-System (Abb. 9a) wurde ein Ultraschallscaling durchgeführt, das dem Anwender einen minimalinvasiven Eingriff und gleichzeitig eine exakte Erfassung der zu entfernenden Toxine und des zu entfernenden Zahnsteins ermöglicht. Nachdem die FLAG-Flüssigkeit in den 300 ml-Behälter gefüllt wurde, erfolgte die gezielte Dekontamination der Oberflächen mithilfe des blauen Lichtes des Newtron Slim B.Led Handstücks, das mit einem Standardaufsatz betrieben wurde (Abb. 9b).

Der LED-Ring des Zahnsteinentferners ermöglichte mit weißem Licht eine optimale Ausleuchtung der zu behandelnden Stellen im retromolaren Bereich. Anschließend kam ein Zungenreiniger (TS1 Zungensauger, TSpro) zur professionellen Zungenreinigung auf dem Speichelsauger zum Einsatz. Unter Anwendung eines Gels wird die Rückseite des Saugers sanft über die Zunge bewegt, anschließend wird der Zungenreiniger umgedreht und weiche Lamellen saugen den bakteriellen Biofilm von der Oberfläche ab (Abb. 10a und b).

Nach dem parodontalen Debridement wurde ein fluoridhaltiger Schutzlack (Fluor Protector S, Ivoclar Vivadent) aufgetragen, wobei eine dünne und homogene Schicht auf die demineralisierten Zahnoberflächen aufgetragen wurde (Abb. 11a und b).

Für die Behandlung diverser, durch das Schnorchelmundstück verursachte, Aphten in der Mundhöhle wurde die Anwendung einer Mundspülung (Fertomcidina U, Theriaca) auf Jod- und Salicylsäure-Basis mit bakterizider und entzündungshemmender Wirkung empfohlen, die fünf Tage lang dreimal täglich unverdünnt für 30 Sekunden aufgetupft wird, nachdem zweimal täglich mit dem zu 50 Prozent verdünnten Produkt gespült wurde.

Bei einer nachfolgenden Kontrolle wurde der Zustand der Gewebeheilung der Aphten überprüft und der Patient berichtete, dass er sich einer Zahnaufhellungsbehandlung unterziehen möchten, sobald die erste Phase der

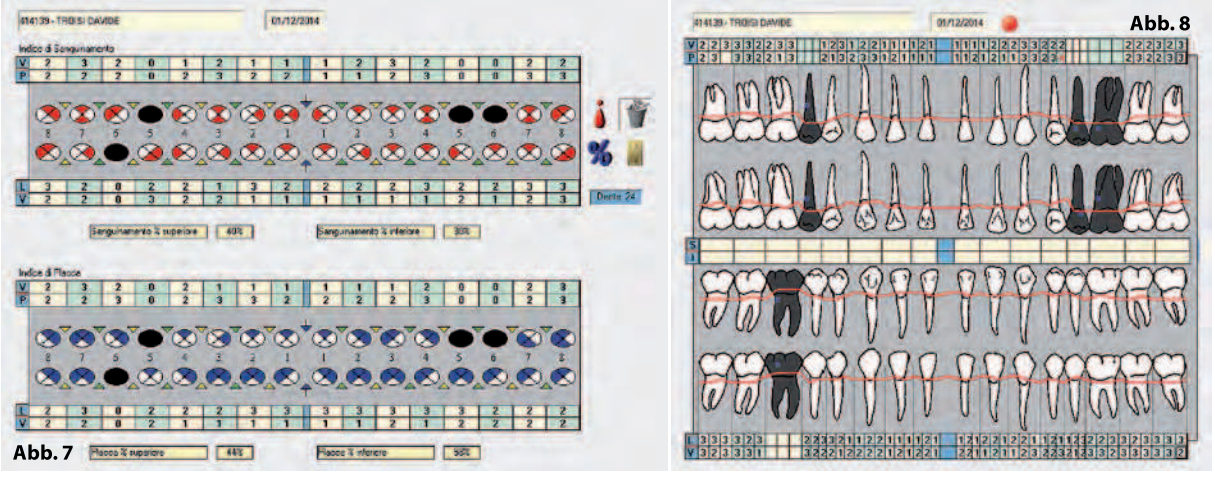

Abb. 7 und 8: Patientenblatt.

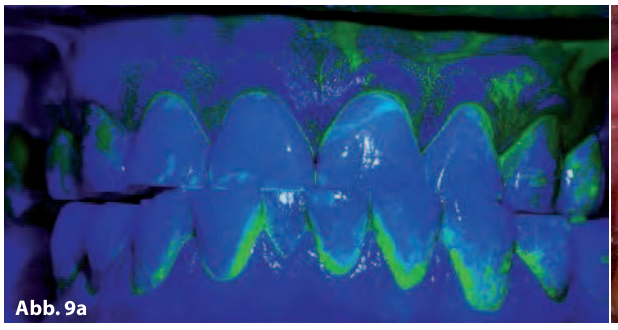
Abb. 9a

Abb. 9b

Abb. 9a: System zur Plaqueerkennung. - Abb. 9b: Parodontales Debridement mit Handstück Newtron Slim B.Led.

Vorbereitung der Mundhöhle beendet ist und bevor die implantäre Behandlung fortgesetzt wird.

Chirurgische Phase

Es wurde beschlossen, das gebrochene Implantat mit einer Bohrfräse mit einem Durchmesser von 4mm zu extrahieren und es nach drei Monaten durch ein neues Implantat zu ersetzen (Abb. 12–15).

Verfahren im häuslichen Umfeld – Tailoring

Um den Patienten zu einer effizienten Kontrolle der bakteriellen Plaque zu motivieren wurde er mit der als „individuelles und begleitetes Tailoring" (Nardi et al., 2014) definierten Bürstmethode behandelt.

Vor der Behandlung wandten wir einen Plaqueindikator mit Fluorescein an, um einen Eindruck des bakteriellen Biofilms in der Mundhöhle zu erhalten, nach der sorgfältigen Bewertung des Gewebebiotyps stellten wir Diasteme fest und beobachteten die Handfertigkeit des Patienten. Wie vom Tailoring-Verfahren vorgesehen wurde eine Handzahnbürste (GUM Technique Pro, Sunstar) empfohlen, die mit ihren extrem spitz zulaufenden, zylindrischen und schrägstehenden Borsten eine effiziente Plaquekontrolle der Zahnzwischenräume garantiert.

Wir rieten dem Patienten, die Plaquekontrolle in den Zahnzwischenräumen mit den Interdentalbürsten (GUM Travler) zu verbessern und wählten, zusammen mit dem Patienten, die passende Größe für die Aufsätze der zu verwendenden Bürsten aus (Abb. 16).

Wir empfahlen dem Patienten die Anwendung von Einweg-Zahnpflegetüchern (Digital Brush) für die Mundhygiene unterwegs während des Trainings und eine Zahncreme (EP Enamel plus, Micerium) mit niedrigem Abrasionswert (25 RDA). Es wurde ihm weiterhin empfohlen, nur in seltenen Fällen aufhellende Zahncremes zu verwenden.

Verfahren im häuslichen Umfeld – Aufhellung

Wir haben dem Patienten eine Aufhellungsbehandlung (Ena White 2.0) empfohlen und ihm geraten, diese über 20 Tage nach jedem Zähneputzen morgens und abends durchzuführen und anschließend die Zahnbürste mit Wasser abzuspülen. Als dem Patienten die einfache Anwendung des Systems bewusst geworden war, stimmte er der Behandlung, die wir ihm auch dank einer Broschüre veranschaulichen konnten, sofort zu.

Abb. 10a


Abb. 10b

Abb. 10a und b: Professioneller Zungenreiniger TS1 Zungensauger während der Anwendung.

Abb. 11a

Abb. 11b

Abb. 11a: Auftragen des fluoridhaltigen Schutzlackes. - Abb. 11b: Auftragen des Gels Fluor Protector S (Ivoclar Vivadent).

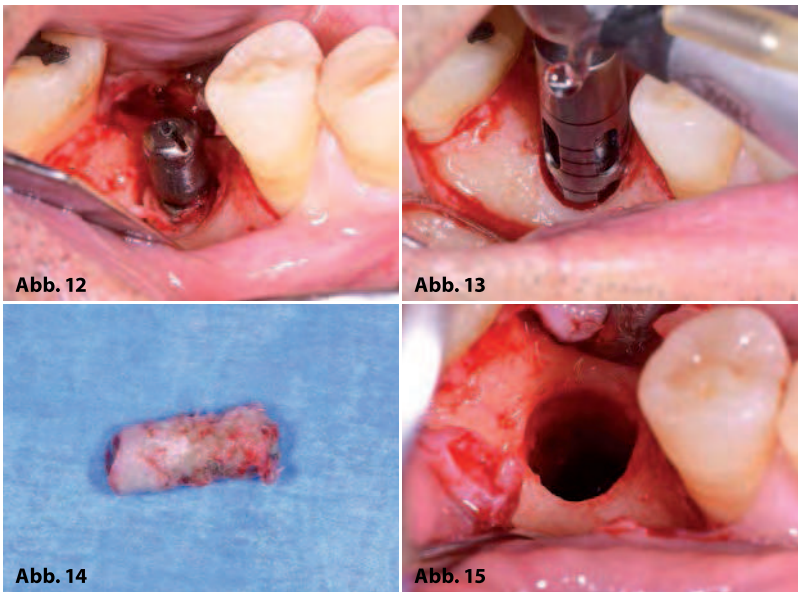

Abb.12: Einsetzen der TBR- Einheilungsschraube, die der Bohrfräse die korrekte Position und Neigung vorgibt. - Abb.13: Anwendung der Bohrfräse bis zu einer Länge von 13mm - Abb. 14: Herausgezogenes Implantat mit dem vollständig intakten Knochen, der das Implantat umgibt. - Abb. 15: Die postextraktive Stelle.

Abschluss

Wir haben den Patienten 15 Tage nach der Behandlung erneut gesehen. Verwendet wurde bei der Untersuchung die Videokamera, um dem Patienten in Echtzeit die Verbesserung dank der häuslichen Plaquekontrolle zu veranschaulichen. Der Patient bekundete seine Zufriedenheit über das Erreichen des gewünschten ästhetischen Ergebnisses mit der zuhause durchgeführten Aufhellung sowie über die verbesserte Mundhygiene dank der gewählten und von uns unterstützten Bürsttechnik („Tailoring-Verfahren"). Dem Patienten sind des Weiteren die Risiken aufgrund seiner sportlichen Tätigkeiten bewusst geworden. Es wurde erneut auf die Bedeutung der Entspannung durch Stretching der Kaumuskeln hingewiesen. Nach einer sorgfältigen posturalen Untersuchung auf der posturometrischen und stabilometrischen Plattform Lizard Ultimate erhielt der Patient einen Bite-Mundschutz und damit eine Vorrichtung, die sowohl die Funktion eines Zahnschutzes, der die Zähne vor Schlägen schützt, als auch eines Bite, der leistungssteigernd wirkt, da er muskulär, postural und artikulär wirkt, erfüllt (Abb. 17).

Zusätzlich zu den Terminen für den rehabilitativen Therapieplan mit dem Implantologen wurde der Patient in einen Plan regelmäßiger professioneller Kontrollen der Mundhygiene eingegliedert, der es der Dentalhygienikerin ermöglicht, klinische Praktiken durchzuführen, die der Beanspruchung durch den Leistungssport entgegenwirken und ein gesundes, funktionelles und ästhetisches Lächeln bewahren. Die Technik der zuhause durchgeführten Aufhellung (Ena White 2.0) ist ein wirksames Instrument, um die Einhaltung des Verfahrens der heimischen Zahnpflege anzuregen und gewöhnt den Patienten an eine größere Aufmerksamkeit bei den regelmäßigen Kontrollterminen, die dem Zahnarzt die Möglichkeit bieten, den Patienten regelmäßig zu untersuchen und den Gesundheitszustand der Mundhöhle zu überprüfen. Der Dentalhygienikerin wird so außerdem ermöglicht, falsche Lebensgewohnheiten zu korrigieren, um die Schönheit und Gesundheit eines Lächelns zu gewährleisten.

Abb. 16: Bessere Plaquekontrolle in den Zahnzwischenräumen mittels Interdentalbürsten. -Abb. 17: Übergabe des Mundschutzes (Pro Guard).

Erstveröffentlichung: cosmetic dentistry 01/2016 (ital. Ausgabe), S. 18–25

Kontakt

Gianna Maria Nardi
Universität Sapienza, Rom
profnardi.giannamaria@gmail.com

ZR-Produkttest

durchgeführt von Mai –Juli 2019, erschienen in ZR 09/2019

PRODUKTTEST

TS1 – das System für die Zungenreinigung

| Der TS1 Zungensauger wird auf den Speichelsauger der Behandlungseinheit aufgesteckt und entfernt in weniger als einer Minute effektiv und schonend bakterielle Zungenbeläge. Im Praxistest in 21 Praxen überzeugte das System: Die ZFA bzw. Dentalhygienikerinnen gaben dem TS1 sehr gute Noten. |

Produktbeschreibung

Der TS1 Zungensauger ist die ideale Ergänzung bei jeder professionellen Zahnreinigung. Auch bei der Full-Mouth-Desinfection sowie der Halitosis-Therapie kann der TS1 eingesetzt werden. Der Sauger wird auf den Speichelsauger aufgesteckt und entfernt effektiv bakterielle Zungenbeläge: Mit der genoppten Seite kann die Zunge mit einem Zungen-Gel (z. B. TS1 Zungen Gel im 75 ml Fläschchen) oder einer Zahnpaste aufgeschäumt werden, durch Abziehen mit der Lamellenseite wird die Zunge dann gereinigt.

Das Produkt in der Anwendung

Getestet wurde in 19 Praxen (vornehmlich durch ZFA bzw. Dentalhygienikerin) in jeweils 20 Anwendungen. Zungenreinigung ist in vielen Praxen fester Teil der PZR, alle Testteilnehmer finden Zungenreinigung sinnvoll. Im Durchschnitt wird in den Testpraxen 4- bis 9- mal pro Tag eine Zungenreinigung durchgeführt. Im Vergleich zu anderen herkömmlichen Methoden schätzen die Tester das Reinigungsergebnis als „besser" bis „viel besser" ein – bei gleichem Zeitaufwand wie bisher. Die Bedienungsanleitung ist „sehr einfach zu verstehen", die Handhabung des Saugers ist „einfach" und für die ZFA geeignet – für die Anwendung sei keine besondere zusätzliche Qualifikation nötig. Der Ansaugdruck wird von allen Testern als „genau richtig" eingeschätzt.

Die Resonanz der Patienten auf die Zungenreinigung war mehrheitlich „sehr positiv". Würgereiz trat nur in zwei Fällen auf, ebenso nur zwei Patienten fanden das Gel zu scharf. Die Qualität der PZR wird durch die Zungenreinigung „hochwertiger", urteilten die Tester. Zusätzlich erhöht der Einsatz des TS1 in der Praxis die Motivation, auch zu Hause die Zunge zu reinigen.

Bewertung durch die Tester

In den Praxen ist der Zungensauger noch recht unbekannt – nur 6 von 19 Praxen kannten das System (u. a. durch Fortbildungen). Gerade bei den Neuanwendern bekam das System sehr gute Noten – über drei Viertel der Tester würden den TS1 auch weiter in der Praxis einsetzen. In der Gesamtbetrachtung gaben die Tester dem TS1 Zungensauger + TS1 Zungen Gel die Durchschnittsnote 1,38 = "sehr gut".

Gesamtwertung

TS1 Zungensauger + TS1 Zungen Gel = ***** = „sehr gut"

↘ QUELLE

- Produkttest des ZR ZahnmedizinReport, Mai bis Juli 2019.

PRAXISTIPP | In der Praxis darf der TS1® Zungensauger nur als Einwegprodukt angewendet werden. Zusammen mit dem TS1®-Handgriff ist er jedoch die ideale Ergänzung, um die Zungenreinigung mit dem Sauger auch zu Hause fortzuführen – und gleich zeitig eine Möglichkeit, den TS1 nachhaltig zu verwenden.

IMPRESSUM

Verlag
IWW Institut für Wissen in der Wirtschaft GmbH,
Aspastraße 24, 59394 Nordkirchen –
ein Unternehmen der Vogel Communications Group
Telefon 02596 922-0, Fax 02596 922-99
E-Mail: info@iww.de,
Internet: www.iww.de

Redaktion
RAin, FAin StR Franziska David (Chefredakteurin); Stefan Lemberg M.A. (Redakteur, verantwortlich); Dr. med. dent. Andreas Hackenberg, Jever; Kathrin Schuldt M.A., Hamburg

Herausgeber und Lieferung
Die Drucklegung dieses Informationsdienstes wurde unterstützt durch die TSpro GmbH, Ottostraße 18, 76227 Karlsruhe, Tel.: 0621 84 25 97-0, www.ts-1.com

Bildquelle
Seite 1: TSpro GmbH
Seite 2: TSpro GmbH

Hinweis
Alle Rechte am Inhalt liegen beim Verlag. Nachdruck und jede Form der Wiedergabe auch in anderen Medien sind selbst auszugsweise nur nach schriftlicher Zustimmung des Verlags erlaubt. Der Inhalt ist nach bestem Wissen und Kenntnisstand erstellt worden. Die Komplexität und der ständige Wandel der behandelten Themen machen es notwendig, Haftung und Gewähr auszuschließen.

Stimmen aus der Praxis

"Der TS1 ist eine absolute Innovation und Bereicherung für das individuelle Mund - Gesundheitscoaching. Mit der Kenntnis, dass fast 60% aller Keime in der Mundhöhle auf der Zunge liegen, vervollständigt er angenehm, schnell und vor allem professionell die Behandlung. Dank des Saugeffektes, ohne Druckaufbau und einhergehenden Würgereiz, erleichtert der TS1 Pro nicht nur dem Patient die bislang unangenehme Reinigung der Zunge sondern auch mir als Behandlerin, sodass ich diese mittlerweile gerne durchführe. "

Katharina Schauermann, Praxis Harald Böcker, Köln

"Der TS1 Zungensauger ist eine echte Bereicherung für jede Praxis, aber vor allem für die Mundgesundheit des Patienten. Einfach, aber sinnvoll in der Handhabung, reduziert er nicht nur den schädlichen Biofilm auf der Zunge, sondern ist zudem noch easy in der Anwendung und äußerst angenehm für den Patenten. Eine nicht wegzudenkende Erfindung für jede Prophylaxesitzung."

Tina Drewes, Praxis Dr. Marit Wendels von Gösseln, Köln



„Der TS1 Zungensauger ist ein absolutes Must Have für unsere Praxis. Bei uns verläuft keine IM-C mehr ohne den TS1 Zungensauger. Die Patienten empfinden die Reinigung als sehr angenehm und wünschen sie sich in jeder weiteren Behandlung. Der „vorher –nachher"- Effekt ist einfach großartig. Durch den TS1 und Frische- und Reinigungsgefühl sind die Patienten motiviert, diesen Zustand zu erhalten und pflegen ihre Zunge auch in der häuslichen Mundhygiene."

Laura Endrejat, Praxis Dr. Lars Martin Petersen, Damme

„Der TS1 Zungensauger spielt eine wichtige Rolle bei unserer Tätigkeit im Individuellen Mundgesundheits Coaching. Eine saubere Zunge ist eine gute Basis für eine gute Mund- und Allgemeingesundheit. Ein außergewöhnliches Frischegefühl und eine schonende Tiefenreinigung können wir mit dem Zungensauger jedem Patienten vermitteln. Durch das einfache Handling ist die Reinigung in nur einer Minute durchführbar."

Christiane Kirchhof, Praxis Prof. Peter Hahner, Köln

„Der TS1 steigert nicht nur das Ergebnis der Keimzahl-Reduzierung in der Mundhöhle, sondern ist kinderleicht für Jedermann anwendbar."

Sajida Boubaous, Praxis 360°Zahn, Düsseldorf

„Der TS1 Zungensauger ist eine praktikable und hygienische Lösung für meine Patienten und auch für mich als Behandler. Die Akzeptanz für diesen Part der Behandlung hat sich durch den Einsatz des Zungensaugers um ein Vielfaches erhöht. Nicht zuletzt durch die spürbare Zeitersparnis, ist der Zungensauger integraler Bestandteil meiner Behandlung geworden."

Julia Haas B. Sc., Wissenschaftliche Mitarbeiterin
Dentalhygiene & Präventionsmanagement praxisHochschule Köln

Stimmen aus der Wissenschaft

„Der TS1-Zungensauger ist eine Bereicherung für die Prophylaxe zur Kontrolle des Biofilms in der Mundhöhle. Unsere ersten Forschungsergebnisse zeigen, dass die Anwendung benutzerfreundlich ist und bei den Patienten eine hohe Akzeptanz vorhanden ist."

Prof. Dr. Andreas Filippi, UZB - Universitätszahnkliniken Basel

„Ich empfehle nicht, die professionelle Zungenreinigung mit Zungenreinigern durchzuführen, die der Patient auch selbst im Drogeriemarkt kaufen kann. Da könnte er die Professionalität in Frage stellen, wenn er die gleichen Instrumente selbst anwenden könnte. Hier wäre der Zungensauger gut, weil ihn der Patient weder kaufen noch anwenden könnte – mangels Sauganlage."

Prof. Dr. Christoph Benz, Präsident der Bundeszahnärztekammer

Aus der Sicht einer nachhaltigen Dentalhygiene und Aspekten aus dem Präventionsmanagement ist vor dem Hintergrund der systemischen Zusammenhänge zu oralen bakteriellen Belastungen und daraus resultierenden chronischen Entzündungen des Parodonts die Zungenreinigung thematisch als ein integraler Bestandteil in der professionellen individuellen Mundgesundheitsbetreuung zu verstehen. Mit dem TS-1 Zungenreiniger steht ein professionell einzusetzendes, patientenverträgliches effektives Instrument zur Verfügung, welches bei indikationsgerechtem Einsatz eine komfortable Vorgehensweise in der Reinigung der Zunge von klinisch apparenten Belägen ermöglicht.

Prof. Georg Gassmann, praxisHochschule

„Der Zungensauger ist eine sinnvolle Ergänzung zur Reduzierung der Bakterienzahl mittels antiseptischer Spüllösungen, z.B. im Rahmen einer „Full Mouth Desinfection" oder als Vorbereitung für einen chirurgischen Eingriff in der Mundhöhle."

Prof. Peter Hahner, praxisHochschule

Ich freue mich, dass wir mit dem TS1 jetzt ein geniales Instrument zur professionellen Zungenreinigung zur Verfügung haben mit dem wir schonend den Biofilm entfernen können. Als DH setzte ich den TS1 bei jeder PZR ein. Genauso wie bei der PZR unsere professionellen Geräte zum Einsatz kommen, schätze ich es, dass wir dem Patienten auch für die Zungenreinigung in der Praxis ein Professional-care Produkt bieten können. In Kombination mit der häuslichen Zahn- und Zungenreinigung bieten unseren Patienten ein erfolgreiches Therapiekonzept.

Birgit Stalla, ZA Praxis Drs. Kamp Baden-Baden

TSUNGEN SAUGEN

TS1 ZUNGEN SAUGER®

Der TS1 Zungensauger - Total Simpel, Total Schnell, Total Sanft.

Den TS1 auf den Speichelsauger der Behandlungseinheit aufstecken, Gel auftragen, Zunge absaugen. Fertig.

Warum Zungenreinigung in der Praxis?

- ca. 60% aller Bakterien im Mund liegen auf der Zunge (Quirynen et al. 2009)
- bakterielle Zungenbeläge sind die Hauptursache für Halitosis
- zur kompletten PZR gehört auch die Reinigung der Zunge

Warum TS1 Zungensauger?

- bessere Zungenreinigung verglichen mit herkömmlichen Zungenschabern*
- Tiefenreinigung der Zunge durch Absaugen bis in die Krypten der Zunge
- Entfernung bakterieller Zungenbeläge aus der Mundhöhle
- kaum Würgereiz beim Patienten
- keine Traumatisierung der Zungenpapillen

Bessere Zungenreinigung durch den TS1 Zungensauger

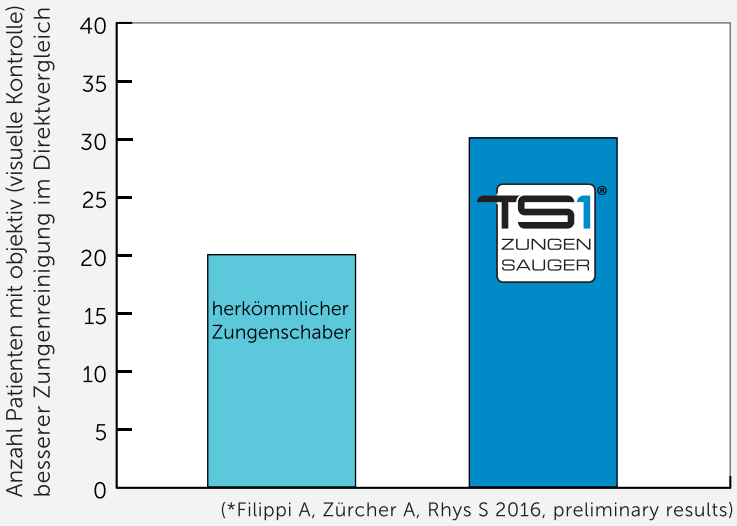

(*Filippi A, Zürcher A, Rhys S 2016, preliminary results)

Link zum Anwendungsvideo

YouTube

www.ts-1.com

Abrechnungsmöglichkeiten TS-1 Zungensauger

erstellt in Kooperation mit der
DAISY Akademie und Verlag GmbH

Versicherte der PKV:

1. Möglichkeit:
Die Leistung "Zungenreinigung" ist weder in der GOZ noch in der GOÄ enthalten; sie erfolgt in der Regel im Zusammenhang mit der professionellen Zahnreinigung nach der GOZ-Nr. 1040. Der zusätzlich entstandene Zeitaufwand kann bei der Bemessung des Steigerungsfaktors gemäß § 5 Abs. 2 GOZ berücksichtigt werden.

2. Möglichkeit:
Die Leistung "Zungenreinigung" ist weder in der GOZ noch in der GOÄ abgebildet. Zahnärztliche Leistungen, die nicht in der GOZ oder in dem für Zahnärzte geöffneten Bereich der GOÄ abgebildet sind, können gemäß § 6 Abs. 1 GOZ unter Beachtung bestimmter Kriterien analog berechnet werden. Welche nach Art, Kosten- und Zeitaufwand gleichwertige Leistung aus der GOZ bzw. GOÄ als "Analog-Leistung" herangezogen wird, liegt im Ermessen des Zahnarztes.

Versicherte der GKV:

1. Möglichkeit:
Die Leistung "Zungenreinigung" ist im Bema nicht enthalten und kann deshalb nicht zu Lasten einer gesetzlichen Krankenkasse abgerechnet werden. Die Berechnung erfolgt als Privatleistung.
Grundsätzlich gilt, dass vor der Erbringung von außervertraglichen Leistungen eine schriftliche Privatvereinbarung gemäß § 4 Abs. 5 BMV-Z bzw. § 7 Abs. 7 EKVZ zwischen dem Zahnarzt und dem Zahlungspflichtigen zu treffen ist. Die Leistung "Zungenreinigung" erfolgt meistens im Zusammenhang mit der professionellen Zahnreinigung nach der GOZ-Nr. 1040. Der zusätzlich entstandene Zeitaufwand kann bei der Bemessung des Steigerungsfaktors gemäß § 5 Abs. 2 GOZ berücksichtigt werden.

2. Möglichkeit
Die Leistung "Zungenreinigung" ist im Bema nicht enthalten und kann deshalb nicht zu Lasten einer gesetzlichen Krankenkasse abgerechnet werden. Die Berechnung erfolgt als Privatleistung. Grundsätzlich gilt, dass vor der Erbringung von außervertraglichen Leistungen eine schriftliche Privatvereinbarung gemäß § 4 Abs. 5 BMV-Z bzw. § 7 Abs. 7 EKVZ zwischen dem Zahnarzt und dem Zahlungspflichtigen zu treffen ist.
Die Leistung "Zungenreinigung" ist weder in der GOZ noch in der GOÄ abgebildet. Zahnärztliche Leistungen, die nicht in der GOZ oder in dem für Zahnärzte geöffneten Bereich der GOÄ abgebildet sind, können gemäß § 6 Abs. 1 GOZ unter Beachtung bestimmter Kriterien analog berechnet werden. Welche nach Art, Kosten- und Zeitaufwand gleichwertige Leistung aus der GOZ bzw. GOÄ als "Analog-Leistung" herangezogen wird, liegt im Ermessen des Zahnarztes.

Erfolgt eine Zungenreinigung nicht im Zusammenhang mit einer "Professionellen Zahnreinigung", dann kann die Zungenreinigung gemäß § 6 Abs. 1 analog berechnet werden.

TS1 Zungensauger

Der TS1 Zungensauger ist ein Qualitätsprodukt, entwickelt und produziert in Deutschland , gemäß ISO 9001.

registred design, patent pending

Kontakt

TSproGmbH
Ottostraße 18
D-76227 Karlsruhe
Deutschland
Tel: +49 (0) 721 / 942 49 857
Fax: +49 (0) 721 / 942 49 858
Mail: info@ts-1.com
Internet: www.ts-1.com

WHITE CROSS
Brückenstraße 28
D-69120 Heidelberg
Deutschland
Tel: +49 (0) 6221 58 60 328
Fax: +49 (0) 6221 58 84 364
Mail: info@whitecross.info
Internet: www.whitecross-shop.de

hier geht es direkt zum Anwendungsvideo:

Mehr Informationen auf:
www.ts-1.com